

CASE REPORT

ゴア® TAG® コンフォーマブル
胸部大動脈ステントグラフト
アクティブコントロールシステム

外傷性胸部大動脈損傷に対するゴア® TAG® コンフォーマブル胸部大動脈ステントグラフト アクティブコントロールシステムの有用性

本症例のポイント

The Society for Vascular Surgeryのガイドライン*¹では、GRADE II以上の外傷性胸部大動脈損傷に関しては可能な限り早期での治療が推奨されており、解剖学的に可能であればTEVARが第一選択とされている。(大動脈瘤・大動脈解離診療ガイドライン*²においては、Class I, Level C)

外傷性胸部大動脈損傷は大動脈峡部に生じることが多く、損傷部から左鎖骨下動脈までの距離が近いケースが多い。また、若年であることも多く、大動脈弓部が急峻であることも多い。このため、急峻な角度に追従し、短いランディングへの正確な留置が成功のポイントとなる。

コンフォーマブル ゴア® TAG®は、本邦で唯一* 外傷性大動脈損傷への適応を有するデバイスであり、使用が有用であった例を提示する。

*2020年11月現在

症例

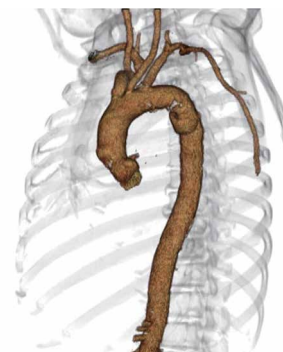
- 患者:60代 男性
- 現病歴:乗用車の単独事故
- 来院時所見:SpO₂ 98% (O₂ 2L), BP 121/79, HR 97, WBC 17140, Hg 15.8 g/dL, PLT 24.3万, Cre 1.62 mg/dL, GOT 231 U/L, GPT 95 U/L, CK 417 U/L

来院時クレアチニン値の軽度上昇があったため、単純CTのみ施行。左第5-9肋骨骨折、肺挫傷、縦隔血腫、右副腎損傷を認めた。翌日に造影CTを撮影し、外傷性胸部大動脈損傷、SVS GRADE IIIが判明し、準緊急でTEVARの方針となった。

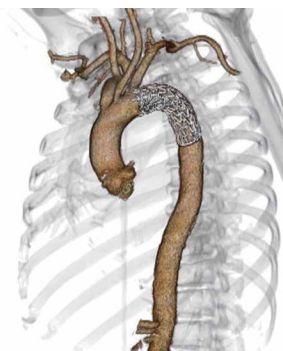
- ・本症例では頭蓋内出血や著明な腹腔、骨盤内の出血を認めないため、通常量のヘパリン使用(ACT200秒前後)とした。
- ・左総大腿動脈に7Fr シースを留置し、アクセスとした。
- ・スティッフガイドワイヤーを上行大動脈まで進め、20Fr ゴア®ドライシール フレックス イントロデューサシースに交換した。
- ・デバイスは術前CTによりTGMR312610Jを選択し、胸部下行大動脈まで進めた。LAO55°にCアームを調整し大動脈造影を撮影し、ガイドワイヤーを押しつけながら左鎖骨下動脈分岐直後にTAG® コンフォーマブル ステントグラフト アクティブコントロールシステムを一次展開した。



田中 弘之 先生 堀 祐郎 先生
心臓血管外科 放射線科
昭和大学藤が丘病院



術前 3DCT



術後 3DCT

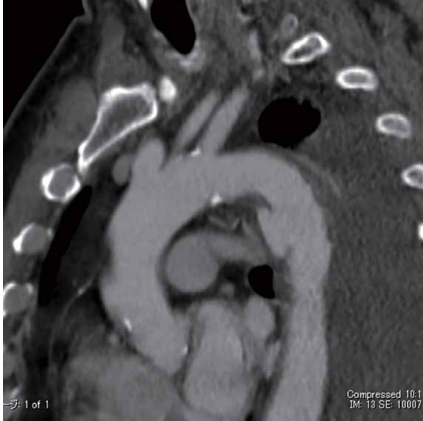

※QRコードからローテーション動画をご覧いただけます。

Together, improving life



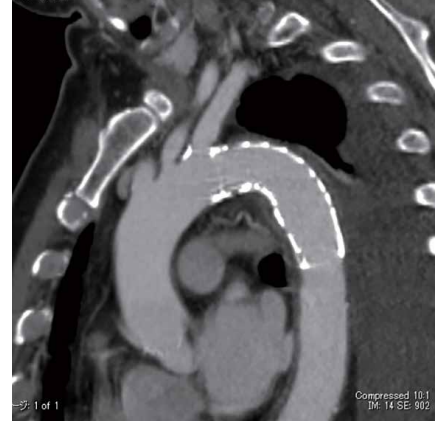- ・一次展開後に実施可能な最大値までアンギュレーションをかけ中枢側を大動脈に対し平行にした。
- ・一次展開後にTAG® コンフォーマブル スtentグラフト アクティブコントロールシステムの中枢側のゴールドバンドマーカを確認したところ直線に近かったため、Cアームの角度は適切であると判断し、この角度のまま展開を継続した。
- ・ガイドワイヤーの押しつけを維持しつつ完全展開を実施し、中枢側が大動脈に平行であり、小弯側にbird beakが無いことを確認し、完全展開後のアンギュレーションは行わなかった。
- ・DSAを施行し、エンドリークやRTADが無い事を確認し、バルーン圧着は不要と判断。アクセス造影にて損傷がないことを確認し手技を終了した。



術前 CT サジタル



※QRコードからデバイス展開とアンギュレーションコントロールの動画をご覧ください



術後 CT サジタル

結果・術後経過

手術室にて抜管、対麻痺は見られなかった。術後5日目のCTにて仮性瘤は消失し、エンドリークも認めず、左鎖骨下動脈の造影は良好であった。術後12日目に軽快退院した。

考察

外傷に対するコンフォーマブル TAG® の治療効果は、臨床試験5年フォローアップ成績 (TAG08-02) により良好であることが報告されているが、今回さらにコントロール機能が追加された。

アクティブコントロールシステムに進化したコンフォーマブル TAG® はステージドディプロイメントによりデバイスを微調整する機会を複数回有している。

特に一次展開後にCアームを調整することにより、デバイスを正面視することが可能で視差によるネックの損失を最小限に抑えることができる。

また若年者の急峻な弓部に対してもアンギュレーションコントロールを実施することにより、bird beakを抑制でき予後の向上が期待できる。TAG® コンフォーマブル スtentグラフト アクティブコントロールシステムは幅広いトリートメントレンジ、幅広いオーバーサイズ範囲 (6~33%) を有しており、大動脈径の細い若年者においても選択できる。外傷性ショックによる大動脈径のアンダーサイジングの可能性・経年による血管拡大にも対応できるサイズ選択が可能であるのもアドバンテージである。

1. W.A. Lee, J.S. Matsumura, R.S. Mitchell, M.A. Farber, R.K. Greenberg, A. Azizzadeh, et al. Endovascular repair of traumatic thoracic aortic injury: clinical practice guidelines of the Society for Vascular Surgery. J Vasc Surg 2011;53:187-92.
2. 日本循環器学会 / 日本心臓血管外科学会 / 日本胸部外科学会 / 日本血管外科学会合同 2020年改訂版大動脈瘤・大動脈解離診療ガイドライン

販売名：ゴア® CTAG胸部大動脈stentグラフトシステム 承認番号：22500BZX00427000 一般的名称：大動脈用stentグラフト

販売名：ゴア® ドライシール フレックス イントロデューサシステム 承認番号：22800BZX00461000

この資料は医療関係者の方向けです、それ以外の方への再配布はご遠慮ください。製品のご使用前には必ず添付文書をお読みください。

本稿に記載した転帰および所見は、個々の症例経験および治療患者に基づくものです。本稿には添付文書に示された手順のすべてが記載されていない場合があり、本稿は添付文書、または医療提供者の教育、訓練、専門的な判断の代替となるものではありません。患者管理および医療技術の利用に関する意思決定は、すべて医療提供者の責任において行われるものとなります。

ゴア、GORE、アクティブコントロール、ACTIVE CONTROL、TAGおよび上記デザイン(ロゴ)は、W. L. Gore & Associates の商標です。

© 2020 W. L. Gore & Associates, Inc. / 日本ゴア合同会社 AZ1458-JA1 NOVEMBER 2020

製造元 W. L. Gore & Associates, Inc.

製造販売元 **日本ゴア合同会社**
メディカル・プロダクツ・ディビジョン

〒108-0075 東京都港区港南1-8-15 Wビル
T 03 6746 2560 F 03 6746 2561 gore.co.jp

