



## 繰り返すAVG流出路狭窄に対し ゴア® バイアバーン® スtentグラフトを 留置した一例



山口 真一郎 先生  
洛和会丸太町病院

### チャレンジングポイント

繰り返すAVG流出路狭窄に対し、頻回のPTAを繰り返している。また、過去に対側のシャントAVGには繰り返す狭窄や血栓性閉塞に対する治療介入が行われており、AVGの感染も来している。そのため、狭窄もしくは閉塞病変に対して経皮的に流出路の延長術が可能であるバイアバーン® スtentグラフトの良い適応と考えられた。

### 患者背景・病変背景

- 81歳女性
- 慢性腎不全 原疾患：不明 2018年 血液透析導入

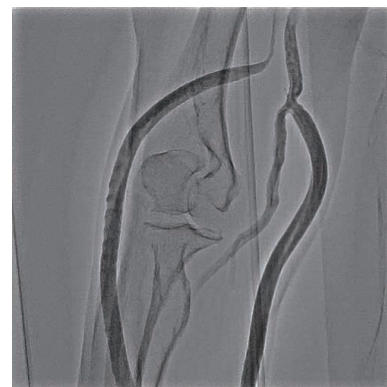### シャント手術歴

〈左〉(旧シャント)

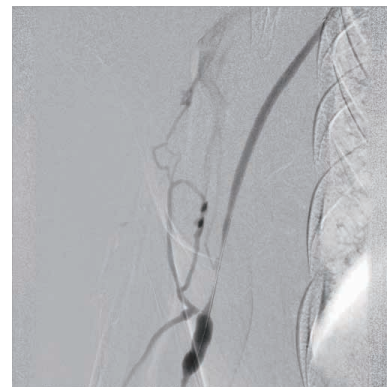
- 2018 左前腕内シャント造設術
- 2019 左前腕人工血管内シャント造設(ストレート形状で作製)、その後人工血管延長術および観血的血栓除去術 2回
- 2019/03 左上肢感染人工血管抜去術
- 2021/06 左前腕中央部露出人工血管抜去術

〈右〉(現シャント)

- 2019/02 右前腕内シャント造設術(タバチエール)
- 2019/08 右前腕遠位部内シャント造設術
- 2019/10 右肘部内シャント造設術、その後3回PTA
- 2020/09 右前腕人工血管内シャント造設(ループ形状で作製)  
- 右上腕動脈-上腕遠位部橈側皮静脈  
- ゴア® プロパテン® バスキュラーグラフト 径6 mm を使用
- 2020/12 PTA
- 2021/02 PTA
- 2021/04 バイアバーン® スtentグラフト留置



AVGデザイン



静脈側吻合部病変

## バイアバーン® スtentグラフト選択理由

人工血管の静脈側吻合部に短期間で繰り返す狭窄病変を認めていることが一番の理由であるが、当患者においては重要なもう一つの要因が存在する。

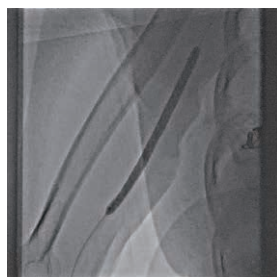
かつて使用されていた対側の人工血管を用いたシャントが、繰り返す血栓イベントにより開創し血栓除去を受けている。その過程で人工血管感染を起こし抜去術を余儀なくされていることから、今回の対象のAVG吻合部狭窄への修復には開創でなく、血管内治療での手技が好ましいと考えた。

## 実際の治療

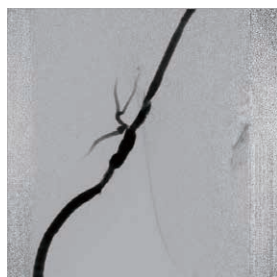
バイアバーン® スtentグラフト留置の手技については、当施設では概ね毎回同じ手技を実施している。Stentグラフトの長さについては病変に依存するが、径については6 mmの人工血管に対して、7 mmのバイアバーン® スtentグラフトを留置している。

静脈とはいえ、透析患者においては硬化性変化が強い病変が多く、indentationを残さずにpre dilatationをかけておくことが重要と考えられる。そこで、径7 mmのバイアバーン® スtentグラフト留置前に、径6 mmの高耐圧バルーンにてしっかり拡張し、indentationを残さないことを確認した。バイアバーン® スtentグラフト留置後もバルーンでStent内、特に人工血管とのオーバーラップ部位にしっかり圧をかけて後拡張を行っている。

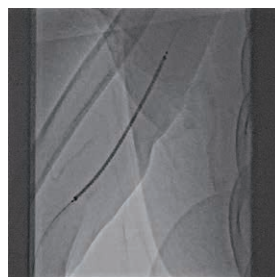また、バイアバーン® スtentグラフトは、位置決めをした後の留置時に移動する事象は自施設で行った症例ではほとんど認めていないが、展開時のstabilityを保つため0.018 inchのサポートワイヤーを用いることが多い。当患者においても、上記手技を行い良好なinitial successを得られた。他症例もほぼ同一の手技で行っているがサイズなどで問題なかった症例は、本稿の執筆時点では経験していない。



前拡張



前拡張後造影



バイアバーン® スtentグラフト挿入



最終造影

1 Hiroaki Haruguchi MD et al. Intimal hyperplasia and hemodynamic factors in arterial bypass and arteriovenous grafts: a review. *Journal of Artificial Organs*. 2003;6(4):227-35.

2 Thomas Vesely et al. Balloon angioplasty versus Viabahn stent graft for treatment of failing or thrombosed prosthetic hemodialysis grafts. *Journal of Vascular Surgery*. 2016 Nov;64(5):1400-1410.

販売名：ゴア® バイアバーン® スtentグラフト 承認番号：22800BZX00070000

この資料は医療関係者の方向けです、それ以外の方への再配布はご遠慮ください。製品のご使用前には必ず添付文書をお読みください。

本稿に記載した転写および所見は、個々の症例経験および治療患者に基づくものです。本稿には添付文書に示された手順のすべてが記載されていない場合があります。本稿は添付文書、または医療提供者の教育、訓練、専門的な判断の代替となるものではありません。患者管理および医療技術の利用に関する意思決定は、すべて医療提供者の責任において行われるものとなります。

ゴア、GORE、Together, improving life、バイアバーン、プロパテン、PROPATEN、VIABAHN および記載のデザイン（ロゴ）は、W. L. Gore & Associatesの商標です。  
© 2022 W. L. Gore & Associates, Inc. / 日本ゴア合同会社 21354088-JA MARCH 2022

製造元 W. L. Gore & Associates, Inc.

製造販売元 **日本ゴア合同会社**  
メディカル・プロダクツ・ディビジョン

〒108-0075 東京都港区港南1-8-15 Wビル  
T 03 6746 2560 F 03 6746 2561 gore.co.jp



## 使用デバイス

- シース：7 Frシース
- ガイドワイヤー：0.018 inch（サポートタイプ）
- PTAバルーンカテーテル：径6 mm × 長100 mm
- スtentグラフト：バイアバーン® スtentグラフト  
径7 mm × 長100 mm

## 術後経過

半年以上経過フォローしているが、本稿の執筆時点では、人工血管および、バイアバーン® スtentグラフト内に再狭窄が認められず、順調に経過している。同肢には感染徴候も認めていない。

## コメント

AVGの流出路狭窄は同治療における最大の問題点で、balloon angioplastyや人工血管延長術で治療が行われてきたが、いずれもその限界は明らかである。繰り返し再狭窄の要因は、人工血管と静脈の血管コンプライアンスの差によるシェアストレスなどが従来から報告されている<sup>1</sup>。人工血管吻合部の再狭窄に対して、血管内治療でバイアバーン® スtentグラフトを留置し治療が可能になったことは、多くの透析患者にとって福音となっている。比較的手技も簡便であり、本稿の執筆時点で、自施設における治療成績はballoon angioplastyに比べて良好である。また、臨床試験でもその有効性が示されている<sup>2</sup>。しかしながら、バイアバーン® スtentグラフト流出路側のedgeに再狭窄を来した症例も経験している。また、バイアバーン® スtentグラフトそのものは問題なくても、更に中枢の狭窄の進行によって血栓性閉塞を来した症例も経験した。留置後は丁寧なエコーによるフォローも重要と考える。