胸部大動脈疾患とその治療

ステントグラフトを用いた血管内治療を受けられる方へ

目次

はじめに 1
胸部大動脈疾患 2
原因について 7
症状について 9
治療の選択肢について 10
ゴア® TAG® 胸部大動脈ブランチ型ステントグラフトシステムについて 12
ゴア® TAG® 胸部大動脈ブランチ型ステントグラフトシステムによる治療について 14
臨床データのまとめ 17
リスクについて 18
メリットについて 23
術後定期健診について 24
どんなときに医師に連絡すればいいのでしょうか？ 24
その他、患者さんに気をつけていただきたいこと 25
トラッキング制度について 26
治療時の外部医師あるいはメーカー臨床担当者の立ち会いについて 26
画像および臨床情報を含む患者さんの個人情報について 27
医学用語集 29
医師との相談について 33

はじめに

本冊子は胸部大動脈疾患に関する基本的な情報を提供することを目的としたものです。
十分な情報を得た上で治療の選択肢に関するあなたの判断の一助としてください。
あなたの疾患に関する診断や治療法について、質問やご不安な点がある場合は、担当医に相談してください。
ご参考までに、29ページより医学用語集を設けました。本文内に太文字で記載されている用語は医学用語集で説明されています。

ご不明点やご質問がある場合は、主治医にご相談ください。
本冊子の情報があなたやご家族の助けとなることを願っています。

胸部大動脈疾患

大動脈は体の中で最も大きな動脈であり、心臓から分枝血管を通じて体の各所へ血液を運ぶ重要な血管です。**胸部大動脈**は胸部に位置する主な動脈の一部分です。**弓部大動脈**は胸部大動脈の最上部にあたる部分で、**上行大動脈**と**下行大動脈**をつないでいます。

胸部大動脈疾患には多くの種類があり、一般的なものとしては**胸部大動脈瘤**、**外傷性大動脈損傷**、および**大動脈解離**があります。疾患によっては、**左鎖骨下動脈**の閉鎖が必要です。その場合、血行再建術と呼ばれる外科的手術を行うことで左鎖骨下動脈への血流の通り道を維持できます。左鎖骨下動脈は左腕と頭に血液を供給します。

胸部大動脈瘤

動脈瘤とは、血管の脆弱化した部分に持続的に血圧がかかることで引き起こされる、大動脈の膨張（拡大および薄層化）です。時間が経つにつれて、動脈瘤が拡大し、大動脈の壁がさらに弱くなり、**破裂**して体内で出血を起こす可能性があります。

胸部大動脈瘤は、胸部大動脈が膨張または拡大した状態です。

胸部大動脈瘤はまれな疾患であり、発症頻度は100万人当たり53人です。女性よりも男性に多く発症することが知られており、50歳を超えると発症のリスクが増大します。喫煙の経験がある65歳以上の男性には、特にスクリーニング検査の実施が推奨されています。この疾患を治療しないまま放置すると、病変部が拡大して、最終的に大動脈は破裂するおそれがあります[1]。

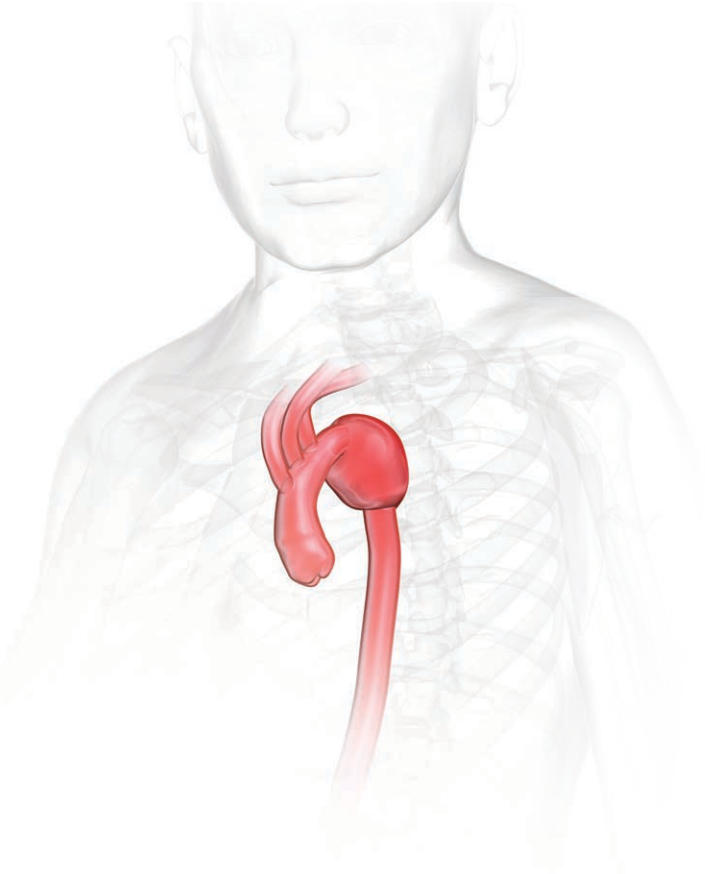

外傷性大動脈損傷

外傷性大動脈損傷とは大動脈の壁の亀裂です。出血を起こして多くの場合死に至ってしまうような、大動脈壁の完全な断裂が起こる場合もあります。完全な断裂ではなく、小さな、または部分的な亀裂の場合には、大動脈に脆弱な部分ができてしまい、動脈瘤によく似た大動脈の拡大が起こる可能性もあります[2]。この状態で治療せずにおくと、体内の出血につながる大動脈の破裂が起こる可能性があります。外傷性大動脈損傷による破裂は、多くの場合死に至る危険性が高くなります。

外傷性大動脈損傷は、自動車事故、歩行中の自動車との衝突、高所からの転落のような事故で起こることが多くなっています。損傷は下行大動脈で発生することが多いですが、大動脈の別の場所に発生する場合もあります[3]。

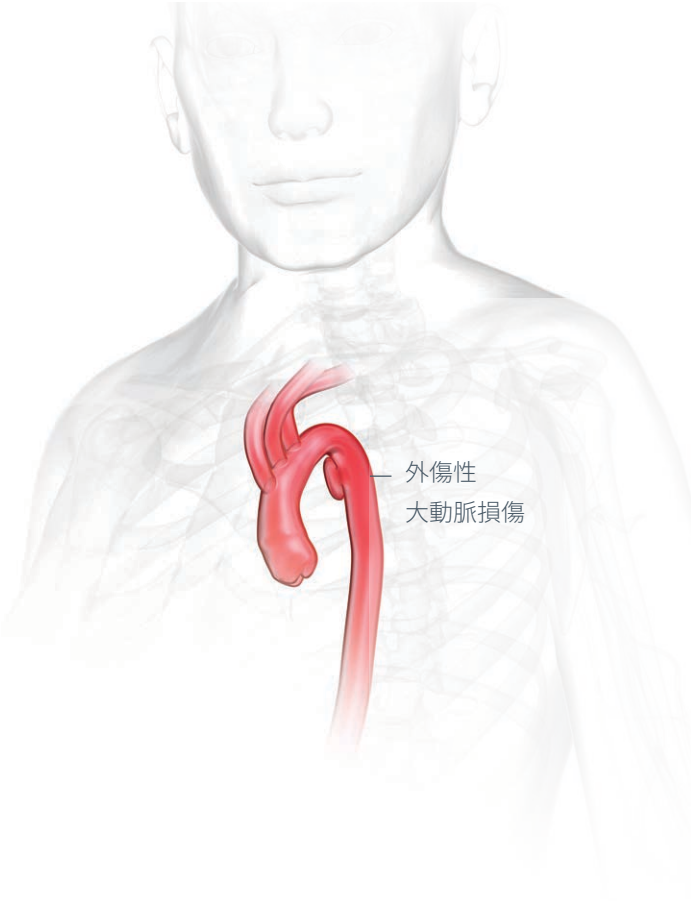

大動脈解離

大動脈解離は、**大動脈壁**の内膜に小さな亀裂が発生して大動脈壁の層間に血液が流れてしまう、胸部大動脈の疾患です。

急性大動脈解離では、症状が突然現れます。
大動脈解離が長期に及んで慢性化すると、大動脈壁の中膜に血液が流れることにより、動脈瘤によく似た大動脈の外膜の拡大が起こる場合があります。破裂や**灌流障害**（血管の閉塞により重要な臓器への血流が遮断される）の危険性がある場合には、治療が必要となることもあります[4]。
胸部大動脈解離は、緊急の外科的治療が必要となる、最も一般的な大動脈疾患です。臨床的に診断されていない大動脈解離は30％に上ると言われており、正確な発症率は分かっていませんが、年間で100万人あたり5–30人と公表されています。大動脈解離に伴う一般的な合併症は、破裂および臓器や下肢の血流障害を引き起こす分枝血管の閉塞です[5-8]。

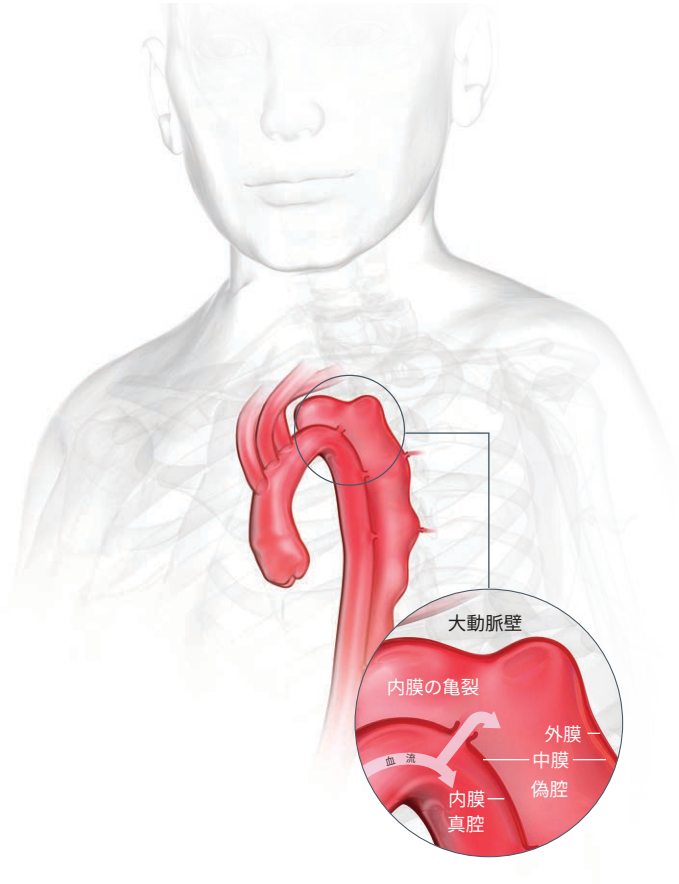

原因について

長期間における血管疾患、損傷（外傷）、または先天的（遺伝性）な動脈壁内組織の欠陥が原因で大動脈が脆弱化し、治療が必要となる胸部大動脈疾患が起こることがあります。

胸部大動脈疾患発症の危険因子としては以下のようなものがあります。

- 遺伝（家族歴）
- 喫煙
- 高血圧
- 心臓疾患

症状について

胸部大動脈疾患を有する多くの方には、自覚症状がありません。症状が発現する場合には、一般的には痛みを感じます。痛みは胸部や背中、肩、首、腹部などに生じることが多いです。患者さんによっては、この痛みを胸の中央または上部、背中、肩における中程度から激しい痛み、あるいは圧痛であると説明するようです。

外傷性大動脈損傷の診断は一般に症状ではなく、事故に遭遇したかどうかに基づいてなされます。

急性大動脈解離では、冷や汗を伴った胸痛（激しく引き裂かれるような痛みだと言われます）の症状が突然現れます。痛みは胸部の前側または背中側に限局する場合があります。通常、解離が悪化するにつれて痛みは移動します。急性および慢性の大動脈解離でのこれら以外の症状や徴候は、関係する分枝血管や、病変近くの臓器に対する影響によってさまざまなものとなります。

胸部大動脈疾患は、定期健康診断や**CTスキャン（コンピュータ断層撮影）**または**MRI（磁気共鳴画像法）**などの検査の実施中に発見されることがあります。

治療の選択肢について

胸部大動脈病変の大きさと位置、およびあなたの全身的な健康状態により、医師はどのように治療するかを決定します。病変が小さいとき、あるいはあなたの健康状態に対する潜在的なリスクが低いときは、担当医は病変の状態をチェックするための定期検診のみを勧める場合があります。しかし、もっと大きな病変、あるいは急激に拡大する病変の場合は、破裂の危険性が高いので、治療が必要になります。病変のサイズが大きいほど、また高血圧である場合には、破裂する危険性が高くなります。

治療が必要だと判断された場合は、開胸による外科手術あるいは**血管内治療**という手術による2つの治療法の選択肢があります。血管内治療は、分枝構造を持たない胸部大動脈ステントグラフトを用いた血管内治療（分枝構造を持たない**TEVAR**）あるいは分枝構造のある胸部大動脈ステントグラフトを用いた血管内治療（分枝構造のあるTEVAR）の選択肢があります。

開胸による外科的手術

開胸による外科的手術は、胸部大動脈病変が危険な状態であり、破裂の危険がある場合に胸部大動脈病変を除去するために行う手術です。手術中、医師は胸部を切開し、病変を**人工血管**に入れ替え、縫合糸で大動脈に固定します。この手術では、人工血管を縫合している間、大動脈の血流を止める必要があります。

分枝構造を持たない胸部大動脈ステントグラフトを用いる血管内治療（分枝構造を持たないTEVAR）

分枝構造を持たない胸部大動脈ステントグラフトを用いた血管内治療では、病変である大動脈の内部に分枝構造を持たない胸部大動脈ステントグラフトを留置して病変部への血流を遮断し、新しく血液の通り道を作成します。分枝構造を持たないTEVARでは、ステントグラフトが左鎖骨下動脈を覆ってしまう場合があります。その場合、左鎖骨下動脈への血流を温存するため、外科的な左鎖骨下動脈の血行再建術（左鎖骨下動脈の転置または別の分枝血管へのバイパス術）が必要となります。左鎖骨下動脈の血行再建術は、TEVARの前またはTEVARと同時に行うことができます。

分枝構造のある胸部大動脈ステントグラフトを用いる血管内治療（分枝構造のあるTEVAR）

分枝構造のあるTEVARでは、左鎖骨下動脈を含む胸部下行大動脈の血管内治療を行うことができます。分枝構造のある胸部大動脈ステントグラフト（図1）を通して左鎖骨下動脈への血流が温存されるため、左鎖骨下動脈の血行再建術を行う必要がありません。

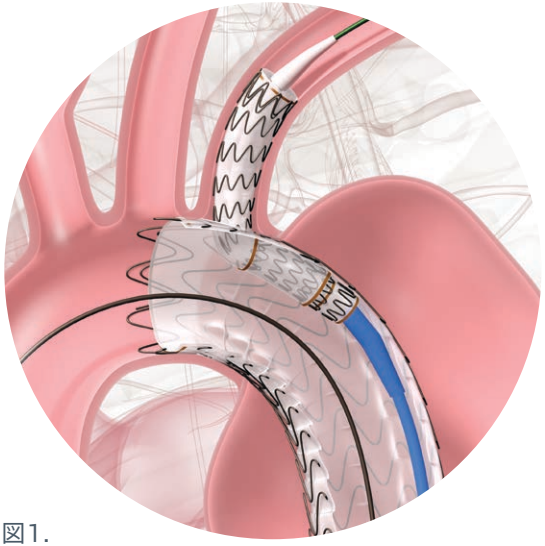

図1.

ゴア® TAG® 胸部大動脈ブランチ型ステントグラフトシステムについて

ゴア® TAG® 胸部大動脈ブランチ型ステントグラフトシステムは、胸部下行大動脈病変の血管内治療を行うための埋め込み型デバイスです。分枝構造のある胸部大動脈**ステントグラフト**を左鎖骨下動脈を含む弓部大動脈に留置します。このデバイスは、胸部大動脈と左鎖骨下動脈の内側を覆う2つ以上のパーツで構成されています。このデバイスにより、病変部への血液の流入を防ぎながら左鎖骨下動脈と他の大動脈に血液を送ることができ、さらなる外科的血行再建術の必要がありません。ステントグラフトは、弓部大動脈を含め、左鎖骨下動脈から下行大動脈までの範囲に留置します。

デバイスは、ePTFE（延伸ポリテトラフルオロエチレン）からなり、外部にはステントと呼ばれる金属の支持構造が付いています。図2に示されているデバイスのイメージ図を参照してください。

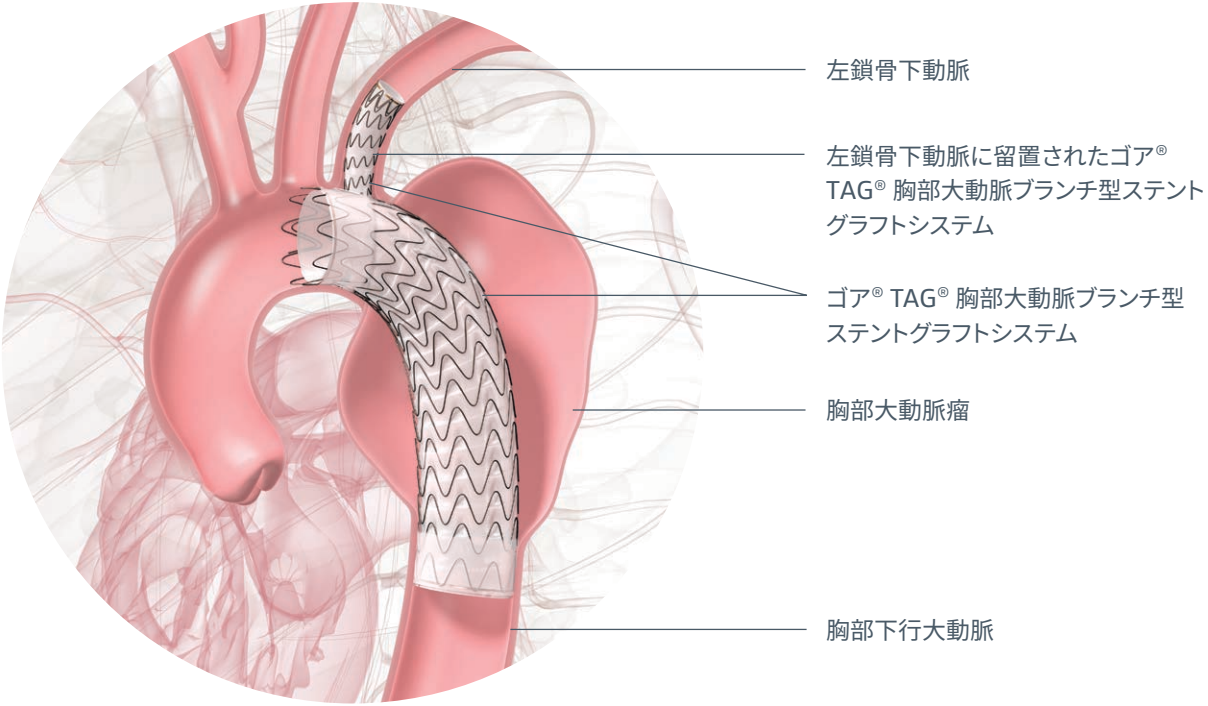

図 2. 左鎖骨下動脈と胸部下行大動脈に留置されたデバイス

デバイス留置手順について

デバイスを用いた血管内治療では、ステントグラフトを大動脈と左鎖骨下動脈に配置して留置します。外傷性大動脈損傷や大動脈解離の血管内治療も同様に行われますが、大動脈瘤の血管内治療における留置手順を以下に示します。

ステントグラフトのメインボディは、**X線透視**を使用して、モニターで観察しながら次の手順で埋め込みます。

1. ステントグラフトが取り付けられた**デリバリーカテーテル**を**大腿動脈**または**腸骨動脈**に挿入し、腹部、胸部（心臓の近く）、さらに胸部大動脈病変部へ慎重に導きます。

2. ステントグラフトを大動脈に適切に配置して左鎖骨下動脈との位置を調整したら、これをデリバリーカテーテルから解放して留置します。デバイスは大動脈の直径サイズになるまで自動的に拡張します。その後デリバリーカテーテルを体から抜去します。

3. 小さい方のステントグラフトを大腿動脈または腸骨動脈に挿入し、最初に留置したステントグラフトの開口部を通して左鎖骨下動脈に配置します。

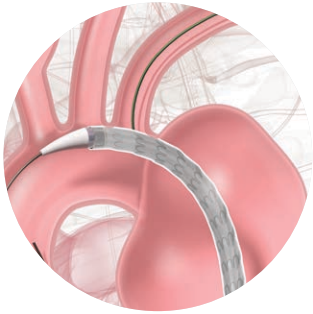

アオルティックコンポーネント
を左鎖骨下動脈の
位置に配置

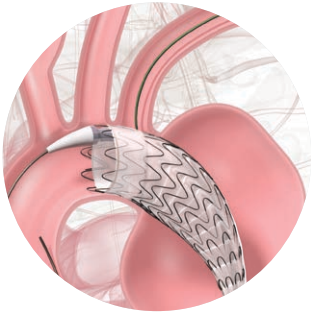

アオルティック
コンポーネントの留置

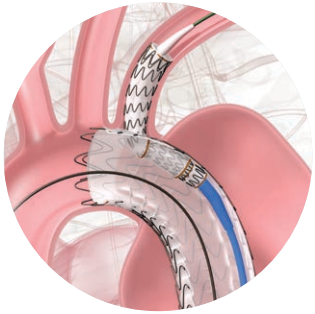

左鎖骨下動脈への
サイドブランチ
コンポーネントの配置

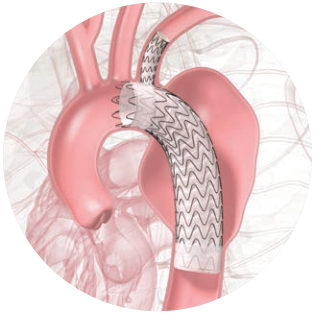

デバイスを留置した状態

4. 2番目のステントグラフトを左鎖骨下動脈内に適切に配置したら、これをデリバリーカテーテルから解放して留置します。デリバリーカテーテルを体から抜去します。

5. 留置後に、デバイス内で血管内治療用のバルーンを拡張させる場合があります。この処置ではデバイスを拡張し、大動脈にデバイスを密着・配置させる補助を行います。

場合によっては、弓部大動脈の心臓側、左鎖骨下動脈の腕側、下行大動脈の足側にステントグラフトを延長するために追加のパーツが必要となることもあります。

臨床データのまとめ

ゴア® TAG® 胸部大動脈ブランチ型ステントグラフトシステムの安全性と性能を評価するため、臨床試験が実施され、米国内の40施設で合計244名の患者さんが登録されました。患者さんは、デバイス留置後5年間にわたって術後定期健診を受けています。病変の種類によって患者さんをグループ分けしました（大動脈瘤、大動脈解離、外傷性大動脈損傷、その他の孤立性病変）。試験の主要な目的は、動脈瘤の患者さんにおけるデバイスの手技成功率および安全性を評価することでした。達成すべき性能目標が設定されたのは1グループのみでしたが、他の3グループについてもデータの収集を行いました。

デバイスで治療した動脈瘤の患者さんのうち、83.8%において、術後1年間デバイスの手技関連の不具合および安全性に関する事象の報告がありませんでした。さらに他のグループの患者さんにおいても、デバイスの安全性と有効性が実証されました。デバイスの使用で新たに特定された安全性に関するリスクはありませんでした。

この試験では、胸部下行大動脈の大動脈疾患において、左腕と頭への血流を維持したまま行う血管内治療の選択肢として、デバイスの安全性と有効性が示されました。

リスクについて

開胸による外科的手術と同じように、ステントグラフトを用いた血管内治療には潜在的なリスクが伴います。治療に伴うリスクとメリットについて担当医と相談することが大切です。

リスクがどのようなものであるかは状況によって異なりますが、ステントグラフト留置術または留置したステントグラフトが原因で起こり得る合併症の例を以下に挙げます。

麻酔による合併症

血管内治療や既存の大動脈病変に関連する大動脈破裂

血管内治療中または治療後の出血

治療した分枝血管または他の重要な血管の閉塞

肺の血管が血栓（血の塊）によって詰まる合併症

腸の麻痺、一時的な便秘、または血流の低下による虚血などの腸の合併症

ステントグラフトの破損

デリバリーカテーテルの破損

呼吸困難

挫傷またはあざ

大動脈の拡大

精神状態の変化

動脈の形状や大きさが変化することで生じ得るステントグラフトの変形

ステントグラフトの潰れ

リスクについて（続き）

血液凝固による動脈または静脈の閉塞、あるいは四肢切断につながる可能性のある血管の破裂や損傷などの動脈または静脈の合併症

リンパ系の合併症

神経損傷、**脳卒中**（永久的または一時的）、局所的な運動障害／感覚障害、脊髄の神経障害、脊髄への血流低下による両下肢の麻痺／脱力感などの、神経系の合併症

死亡

腎臓の機能障害または腎不全

勃起機能不全

発熱

瘻孔（動脈と他の組織／臓器との間に異常な通り道が形成されること）

胸痛、不整脈、心不全、心筋梗塞などの心臓の合併症

ステントグラフトを留置目的位置まで送達できない、ステントグラフトの不適切な留置、デバイスをデリバリーカテーテルから解放できない、デリバリーカテーテルの挿入または抜去困難

感染

ステントグラフトの感染または血栓

ステントグラフトに対する炎症反応

ステントグラフト周囲またはステントグラフトと大動脈壁間での血液の漏れ、または血管から大動脈の病変部への血液の漏れ（エンドリーク）

既存の大動脈解離の進行

肺炎などの肺の合併症

ステントグラフトの金属部分による動脈壁の損傷

動脈内でのステントグラフトの移動

リスクについて（続き）

血管狭窄

部分的または完全な肺虚脱

血液凝固障害

放射線障害

血管造影に使用される造影剤へのアレルギー反応

処置中に使用される薬剤（ヘパリンナトリウム）へのアレルギー反応

再手術（追加の手術が必要になること）

大動脈の破裂または亀裂（解離）

ステントグラフトの拡張および/または破損

組織内での血液凝固による腫脹

尿路障害

下肢浮腫や感染などの層部の合併症

メリットについて

分枝構造を持たない胸部大動脈ステントグラフトを用いる血管内治療と比較した場合に、分枝構造のある胸部大動脈ステントグラフトを用いる血管内治療から得られる可能性のある主なメリットとして、デバイスは、左鎖骨下動脈の外科的手術と、それに伴うリスクを回避する治療法を提案することができます。

術後定期健診について

デバイスを使用して血管内治療を行った後は、通常、術後定期健診を受ける必要があり、健康診断やCTスキャンなどの造影検査により、病変部の確認とステントグラフトの性能評価が行われます。

術後定期検診は、担当医により定期的に予定が組まれます。明らかな症状（痛み、しびれ感、脱力感など）がなくても、術後定期健診が必要です。一般的に1か月目、6か月目、その後は年1回の術後定期健診が行われます。

どんなときに医師に連絡すればいいのでしょうか？

治療後に下記のような症状がある場合には、直ちに担当医に連絡してください。

- 腕、脚、背中、胸部、腹部の痛み、しびれ感や脱力感
- 目まい、失神、心拍数が通常より速い状態、突発的な脱力感
- 腕、手、脚のつやがなくなったり冷えを感じたりする
- その他の予期しない症状

その他、患者さんに気をつけていただきたいこと

血管内治療後の日常生活においては、以下の点に注意してください。

- 激しい運動を行っても良いかどうかは担当医に相談してください。
- 一般的に、体内に埋め込まれたステントグラフトが空港や建物の入り口に設置されたセキュリティゲートや金属探知機に反応することはありませんが、あなた自身のデバイスについては担当医に確認してください。

トラッキング制度について

ステントグラフトが分類される医療機器は、トラッキングが義務づけられています。トラッキングとは患者さんの個人情報を登録し、使用した**ステントグラフト**に将来何か問題が発生した場合に速やかに連絡・対応を行うものです。トラッキングの目的をご理解いただき登録にご協力ください。

治療時の外部医師あるいは
メーカー臨床担当者の立ち会いについて

ステントグラフトを使用した手術をより安全に実施するために、外部機関の医師が治療に参加する場合があります。また機器の取扱説明を行うためのメーカーの臨床担当者が立ち会うこともありますが、ご了承ください。

画像および臨床情報を含む患者さんの個人情報について

ステントグラフトを使用した手術を安全に実施するために、事前の機器選択あるいは治療方針の決定を目的として、画像および臨床情報を含む患者さんの個人情報を外部医師あるいはメーカーの臨床部門に提供する場合があります。個人情報の取扱に関しては十分注意を払い、適切な管理を行います。

医学用語集

急性大動脈解離
発症後14日以内の大動脈解離。

動脈瘤
血管の弱くなった部位の膨張（拡大および薄層化）。

大動脈
心臓から体の各所へ血液を運ぶ主要な動脈（血管）。

弓部大動脈
大動脈の一部で、上行大動脈と下行大動脈をつなぐ。

大動脈解離
大動脈壁そのものに血液が流れ込んで内膜と外膜とが分かれてしまうような、大動脈壁の内膜の亀裂。

大動脈壁
大動脈の壁は、薄い外層（外膜）、厚くて弾性のある中間層（中膜）、薄い内層（内膜）からなる3層でできている。

上行大動脈
左心室（心臓の左側の上面）から始まり、上方を通り弓部大動脈となる。

CTスキャン（コンピュータ断層撮影）
コンピュータで多数のX線画像を組み合わせて腹部と大動脈の非常に詳細な画像を作成する画像技術。CATスキャンとも呼ばれる。

デリバリーカテーテル
細長いチューブ状で、血管系を通してステントグラフトを留置するためのもの。

医学用語集（続き）

下行大動脈
主な動脈（大動脈）の一部分で、弓部大動脈から始まり、胸部や腹部を通って下方にのびる。

エンドリーク
大動脈の血液が病変部に漏れ続ける状態。

血管内治療
脆弱化した血管の周辺組織を外科的に切開することなく病変化した動脈を処置する方法で、大動脈の内部にステントグラフトを留置して病変部を遮断し、血液が流れる新しい経路を作成する。

TEVAR
胸部大動脈ステントグラフト内挿術。

大腿動脈
左右それぞれの脚にある動脈で、脚の大腿（太もも）部分に血液を運ぶ。

X線透視法
リアルタイムのX線造影法で、治療中に医師が血管内デバイスを導く補助をする。

腸骨動脈
両脚に血液を運ぶ2本の動脈で、大動脈と各脚の大腿動脈につながっている腸骨動脈は、腹部にある大動脈の分岐部から始まる。

左鎖骨下動脈
大動脈から分かれる主要な動脈のひとつで、左腕と頭に血液を供給する。

MRI（磁気共鳴画像法）

磁界と電波を利用して体内構造の画像を形成する検査。

灌流障害

解離によって血管が閉塞し、重要な臓器への血液供給が停止される。

破裂

脆弱化した血管壁が膨張した部分、またはその付近での血管の破裂で、その結果心臓や肺の周辺、腹部などへ血液が漏れる。

ステントグラフト

脆弱化した血管の病変部に埋め込む人工血管で、血流から病変部を遮断する。ステントグラフトは大動脈の病変部にデリバリーカテーテルに圧縮された状態で送り込まれ、解放されてから自己血管の大きさまで拡張される。

脳卒中

血液供給が遮断されることにより起こる脳の障害。

人工血管

病変血管の代わりに使用する人工的に作られたチューブ状の機器。

胸部大動脈

胸部に位置する大動脈の一部分。

胸部大動脈瘤

胸部での動脈壁の脆弱化による、大動脈の膨張（拡大および薄層化）。

外傷性大動脈損傷

通常は胸部に発生する大動脈の亀裂。単に大動脈損傷とも呼ばれる。

医師との相談について

あなたと担当医がステントグラフトを用いた血管内治療について相談する際は、次のようなリスクとメリットについて検討してください。

- 分枝構造のあるTEVARと分枝構造を持たないTEVARのリスクと相違点。
- 分枝構造を持たないTEVARの潜在的メリット。
- 分枝構造のあるTEVARの潜在的メリット。
- 初回の血管内治療の後に追加の血管内治療や手術が必要になる可能性。

また、血管内治療のリスクとメリット以外にも、担当医は、安全で有効な結果が確実に継続するように、必要に応じた術後の術後定期健診に対するあなたの責任と協力について確認する必要があります。

出典

1. Coady MA, Ikonomidis JS, Cheung AT, *et al*. Surgical management of descending thoracic aortic disease: open and endovascular approaches: a scientific statement from the American Heart Association. *Circulation* 2010;121(25):2780-2804.

2. Azizzadeh A, Keyhani K, Miller CC 3rd, Coogan SM, Safi HJ, Estrera AL. Blunt traumatic aortic injury: initial experience with endovascular repair. *Journal of Vascular Surgery* 2009;49(6):1403-1408.

3. Richens D, Field M, Neale M, Oakley C. The mechanism of injury in blunt traumatic rupture of the aorta. *European Journal of Cardiothoracic Surgery* 2002;21(2):288-293.

4. Hagan PG, Nienaber CA, Isselbacher EM, *et al*. The International Registry of Acute Aortic Dissection (IRAD): new insights into an old disease. *JAMA* 2000;283(7):897-903.

5. Roberts CS, Roberts WC. Aortic dissection with the entrance tear in the descending thoracic aorta. Analysis of 40 necropsy patients. *Annals of Surgery* 1991;213(4):356-368.

6. Bickerstaff LK, Pairolero PC, Hollier LH, *et al*. Thoracic aortic aneurysms: a population-based study. *Surgery* 1982;92(6):1103-1108.

7. Eisenberg MJ, Rice SA, Paraschos A, Caputo GR, Schiller NB. The clinical spectrum of patients with aneurysms of the ascending aorta. *American Heart Journal* 1993;125(5 Pt 1):1380-1385.

8. Spittell PC, Spittell JA, Jr., Joyce JW, Tajik AJ, Edwards WD, Schaff HV, *et al*. Clinical features and differential diagnosis of aortic dissection: experience with 236 cases (1980 through 1990). *Mayo Clinic Proceedings* 1993;68(7):642-51.

9. ゴア®TAG® 胸部大動脈ブランチ型ステントグラフトシステム［電子添文］日本ゴア合同会社

Notes

Notes

Notes

Together, improving life

ゴア、GORE、*Together, improving life*、TAG、TBEおよび記載のデザイン（ロゴ）は、W. L. Gore & Associatesの商標です。
© 2025 W. L. Gore & Associates, Inc. / 日本ゴア合同会社　25AR3001-JA01　MAY 2025

W. L. Gore & Associates, Inc.
日本ゴア合同会社
メディカル・プロダクツ・ディビジョン