

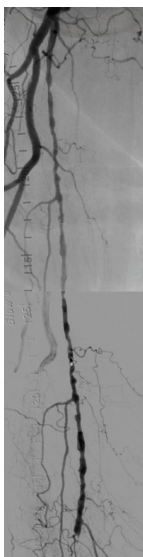
Arteria femoral superficial (AFS)

Alta eficacia clínica en los casos más difíciles, incluidos los de lesiones largas de la AFS y los de oclusiones totales crónicas (OTC).


Alta permeabilidad primaria, incluso en los casos más difíciles:

- Permeabilidad primaria del 88 % a los 12 meses en lesiones de AFS, con 22 cm de longitud media¹

Lesión larga de la AFS derecha



Antes: Enfermedad de la AFS proximal y oclusión de la AFS media.



Después: Tras la colocación de tres dispositivos GORE® VIABAHN® de 5 mm.

Permeabilidad probada para lesiones complejas de la AFS en seis estudios prospectivos multicéntricos aleatorizados o de un solo grupo¹⁻⁶

746

Extremidades analizadas

71 %

OTC[†]

22 cm

Longitud media de la lesión[‡]

80 %

Permeabilidad primaria media[§]

Imágenes por cortesía del Dr. James Persky. Utilizadas con permiso.

* Como la utiliza Gore, la superficie heparinizada bioactiva se refiere a la superficie de heparina CBAS exclusiva de Gore.

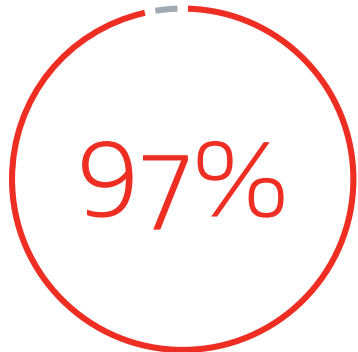
† Datos en archivo 2020; W. L. Gore & Associates, Inc; Flagstaff, AZ.

‡ Longitud media ponderada de la lesión.

§ Permeabilidad primaria media ponderada al año.

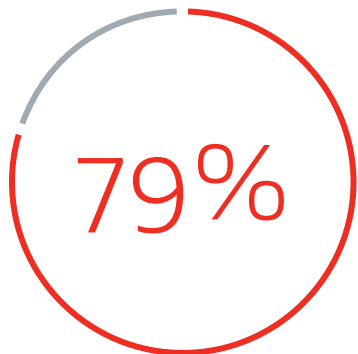
Resultados del estudio clínico duraderos en casos complejos:

Resultados clínicos comparables a los de la derivación quirúrgica por encima de la rodilla (tanto con prótesis⁷ como la vena nativa⁴).



Permeabilidad secundaria a los 3 años en enfermedad compleja

(longitud media de la lesión: 27 cm, 93 % de OTC)⁸



Ausencia de revascularización de la lesión diana a los 5 años (aRLD o fTLR por sus siglas en inglés)⁹

Recomendaciones para obtener resultados óptimos en la AFS

Consideraciones sobre el dimensionamiento del dispositivo

- Trate toda la enfermedad (stent «normal a normal»)⁸
- Solape los dispositivos al menos 1 cm⁸
- Evite excederse en el sobredimensionamiento (>20 %)⁸

Consideraciones sobre la implantación

- Asegúrese de que haya un flujo de entrada y un flujo de salida adecuados⁸
- Lleve a cabo postdilatación⁸
- No utilice la ATP fuera del dispositivo⁸
- Coloque el dispositivo en el origen de la AFS si hay presente enfermedad proximal de la AFS⁸

Consideraciones sobre el seguimiento

- Seguimiento periódico mediante ultrasonografía dúplex¹⁰
- Recete el tratamiento antiplaquetario adecuado⁸
- Trate la evolución de la enfermedad¹⁰

Bibliografía

1. Ohki T, Kichikawa K, Yokoi H, *et al.* Outcomes of the Japanese multicenter Viabahn trial of endovascular stent grafting for superficial femoral artery lesions. *Journal of Vascular Surgery* 2017;66(1):130-142.e1.
2. Lammer J, Zeller T, Hausegger KA, *et al.* Sustained benefit at 2 years for covered stents versus bare-metal stents in long SFA lesions: the VIASTAR Trial. *Cardiovascular & Interventional Radiology* 2015;38(1):25-32.
3. Zeller T, Peeters P, Bosiers M, *et al.* Heparin-bonded stent-graft for the treatment of TASC II C and D femoropopliteal lesions: the Viabahn-25 cm Trial. *Journal of Endovascular Therapy* 2014;21(6):765-774.
4. Reijnen MMPJ, van Walraven LA, Fritschy WM, *et al.* 1-year results of a multicenter randomized controlled trial comparing heparin-bonded endoluminal to femoropopliteal bypass. *JACC: Cardiovascular Interventions* 2017;10(22):2320-2331. <http://www.sciencedirect.com/science/article/pii/S1936879817319775>.
5. Saxon RR, Chervu A, Jones PA, *et al.* Heparin bonded, expanded polytetrafluoroethylene lined stent graft in the treatment of femoropopliteal artery disease: 1 year results of the VIPER (Viabahn Endoprosthesis with Heparin Bioactive Surface in the Treatment of Superficial Femoral Artery Obstructive Disease) Trial. *Journal of Vascular & Interventional Radiology* 2013;24(2):165-173.
6. Yamaoka T. VIABAHN the latest real world clinical data from Japan to the worlds PMS 1Y/IDE 5Y VIABAHN. Presented at JETTALKS on Air; April 18-19, 25-26, 2020; Osaka, Japan.
7. McQuade K, Gable D, Pearl G, Theune B, Black S. Four-year randomized prospective comparison of percutaneous ePTFE/nitinol self-expanding stent graft versus prosthetic femoral-popliteal bypass in the treatment of superficial femoral artery occlusive disease. *Journal of Vascular Surgery* 2010;52(3):584-591.
8. GORE® VIABAHN® Endoprosthesis with Heparin Bioactive Surface Instructions for Use (IFU). W. L. Gore & Associates, Inc website. Accessed July 28, 2020. <https://eifu.goremedical.com/7>.
9. Iida O. Update on value and indications of the Viabahn self-expanding stent-graft for fempop occlusive disease: evolution of the device: technical tips and 5-year results from Japan. Presented at the 46th Annual Symposium on Vascular and Endovascular Issues, Techniques, Horizons (VEITHsymposium); November 19 -23, 2019; New York, NY.
10. Troutman DA, Madden NJ, Dougherty MJ, Calligaro KD. Duplex ultrasound diagnosis of failing stent grafts placed for occlusive disease. *Journal of Vascular Surgery* 2014;60(6):1580-1584.



Para obtener una descripción completa de todas las indicaciones, advertencias, precauciones y contraindicaciones en los mercados en los que se comercializa este producto, consulte las *Instrucciones de uso* en eifu.goremedical.com. ^{Rx only}

Aviso de publicidad: 213300C2021485

Los productos mencionados pueden no estar disponibles en todos los mercados.

GORE, *Together, improving life*, VIABAHN y los diseños son marcas comerciales de W. L. Gore & Associates.

© 2022 W. L. Gore & Associates, Inc. 2165097-ES ABRIL 2022

W. L. Gore & Associates, Inc.
goremedical.com

Asia Pacific +65 6733 2882 Australia / New Zealand 1800 680 424 Europe 00800 6334 4673
United States Flagstaff, AZ 86004 800 437 8181 928 779 2771

