

TRATAMENTO DE CLAUDICAÇÃO E DOR EM REPOUSO DEVIDO À OCLUSÃO TOTAL CRÔNICA DA AFS

Caso apresentado pelo Dr. James Otto.

Desafio

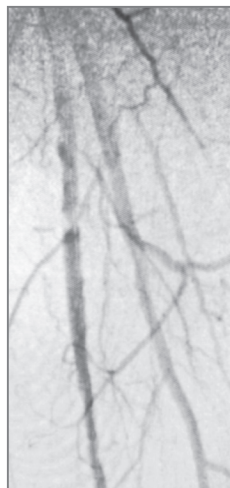
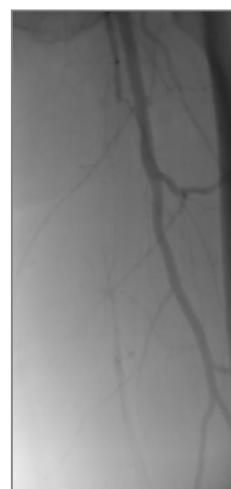
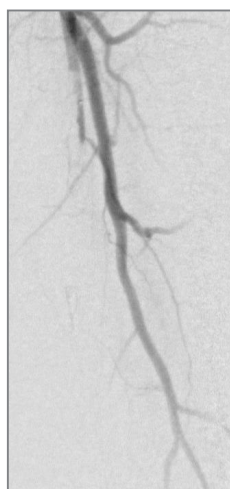
Tratamento de uma paciente com oclusão total da artéria femoral superficial (AFS)

- Uma mulher de 65 anos de idade apresentou doença arterial periférica grave, claudicação e dor em repouso em extremidade inferior esquerda.
- A angiografia revelou oclusão total da AFS esquerda.

Procedimento

Bypass endoluminal realizado com o VIABAHN® Device

- Acesso percutâneo na artéria femoral direita guiado por ultrassom. Em seguida, foi realizada uma angiografia da extremidade inferior esquerda.
- Oclusão total crônica (OTC) cruzada da AFS com o fio-guia 035 TERUMO® RADIFOCUS® GLIDEWIRE® ADVANTAGE e com o catéter de suporte 035 TERUMO® NAVICROSS®.
- Aterectomia realizada com o CARDIOVASCULAR SYSTEMS DIAMONDBACK 360® Peripheral Orbital Atherectomy System 2.0 Solid Crown.
- Em seguida, angioplastia com um balão de angioplastia transluminal percutânea (ATP) de 5 mm.
- Implantação de dois VIABAHN® Devices de 6 mm x 15 cm na AFS e pós-dilatação com um balão de ATP de 6 mm.

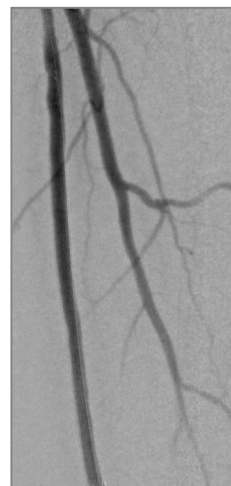

* Conforme usado pela Gore, a PROPATEN Bioactive Surface se refere a CBAS Heparin Surface de propriedade da Gore.

Resultado

O VIABAHN® Device restaurou o fluxo sanguíneo na AFS

- A angiografia após o procedimento revelou um fluxo excelente na extremidade inferior esquerda. Resolução completa da claudicação grave do lado esquerdo imediatamente após a cirurgia.
- No consultório, na visita de acompanhamento 2,5 semanas após a cirurgia, a paciente apresentava resolução completa da claudicação e da dor em repouso. A paciente apresentava pulsos tibiais palpáveis bilateralmente.



Principais pontos deste caso

Conforme demonstrado neste caso, o VIABAHN® Device oferece uma patência excelente no tratamento de oclusões longas totais de AFS, devendo ser considerado o tratamento de primeira linha para doença complexa da AFS.

O VIABAHN® Device demonstrou durabilidade e patência de longo prazo no tratamento de doença complexa da AFS, com 97% de patência secundária em três anos (comprimento médio da lesão: 27 cm; OTCs de 93%).¹

Essas imagens são cortesia do Dr. James Otto. Usadas com permissão.

1. Böhme T, Noory E, Brechtel K, *et al.* Heparin-bonded stent-graft for the treatment of TASC II C and D femoropopliteal lesions: 36-month results of the Viabahn 25 cm Trial. *Journal of Endovascular Therapy*. In press.

 Consult Instructions
for Use
eifu.goremedical.com

Consulte as *Instruções de uso* em eifu.goremedical.com para obter uma descrição completa de todas as indicações, alertas, precauções e contraindicações aplicáveis aos mercados em que este produto está disponível. ^{Rx Only}

Este conteúdo destina-se apenas para fins informativos e não constitui aconselhamento ou garantia de resultado. Ele não é substituto de aconselhamento, diagnóstico ou tratamento médico profissional. Os resultados e/ou tratamentos individuais podem variar de acordo com as circunstâncias, a situação específica do paciente e a avaliação clínica do profissional de saúde.

Nome do produto: GORE® VIABAHN® Endoprosthesis with PROPATEN Bioactive Surface
Número de registro na ANVISA: 80067930046

Os produtos listados podem não estar disponíveis em todos os mercados.

CARDIOVASCULAR SYSTEMS e DIAMONDBACK 360 são marcas comerciais da Cardiovascular Systems, Inc.
TERUMO, NAVICROSS e RADIFOCUS GLIDEWIRE são marcas comerciais da Terumo Medical Corporation.
GORE, *Together, improving life*, VIABAHN e designs são marcas comerciais da W. L. Gore & Associates.
© 2022 W. L. Gore & Associates, Inc. 22567801-PT JUNHO DE 2022

W. L. Gore & Associates, Inc.
goremedical.com

Asia Pacific +65 67332882 Australia/New Zealand 1800 680 424 Europe 00800 6334 4673
United States Flagstaff, AZ 86004 800 437 8181 928 779 2771

